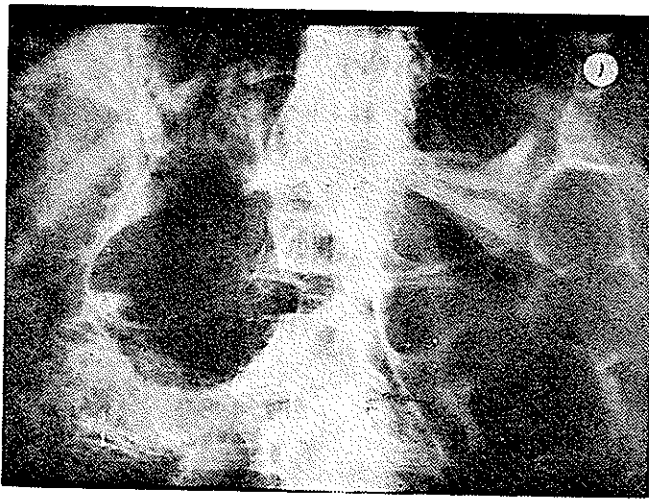


پنوماتوز کیستیک روده و گزارش مورد از بیماری

دکتر یوسف فضل علیزاده *



آخر روده کوچک که پنوماتوز کیستیک زیرسوز را نشان میدهد
بوسیله عمل جراحی برداشته میشود .

مورد دوم : ر - و (زن) ۳۰ ساله بعلت ضعف عمومی و درد
شدید استخوانی و استفراغ و بیبوست به مرکز پزشکی پهلوی
مراجعه و بستری میشود. از دو سال قبل متعاقب زایمان دچار
درد پهلوی راست و بی اشتهایی میشود و از مدتها قبل ،
استفراغ داشته که دو سال اخیر شدیدتر شده است. در معاینه
شکم بیمار نفاخ ناحیه اپیگاستر حساس و دردناک است و امتحانات
پارا کلینیک در حدود طبیعی است .

در رادیوگرافی که از ریتین تهیه میشود در نسج ریه
ضایعه مرضی مشاهده نگردید. در زیردیاگرامهای هر دو طرف
گاز آزاد وجود داشت و همچنین تصاویر شبیه به کیستهای گازی
در جدار روده ها مشاهده میشود. در معاینه پرتوشناسی جهاز گوارش،

پنوماتوز کیستیک روده عارضه نادری است که از مدتها
قبل توسط کشتارکنندگان خوک شناخته شده و اولین مورد
انسانی آن در سال ۱۷۳۰ توسط Davernoy در آکادمی علوم
پترزبورگ معرفی گردیده و در سال ۱۷۳۸ نیز به چاپ رسیده است
[۶ و ۲] و مورد دیگر بیماری در سال ۱۸۷۶ توسط Bang
گزارش شده است . [۲]

بیماری بشکل کیستهای پراز گاز در روده ها و در سایر
نقاط حفره شکمی دیده میشود و به اسامی مختلف آمفیزم بولوز
روده - کیستهای گازی روده - پنوماتوز پریتونال - لنفوینو
ماتوز کیستیک و بالاخره پنوماتوز روده نامیده شده است .

کاملترین گزارش در سال ۱۹۵۲ توسط Koss با مطالعه ۲۳۱
مورد از بیماری داده شده و تا سال ۱۹۷۰ در حدود ۳۹۲ مورد
از این بیماری منتشر گردیده است . [۱ و ۲ و ۳ و ۶]

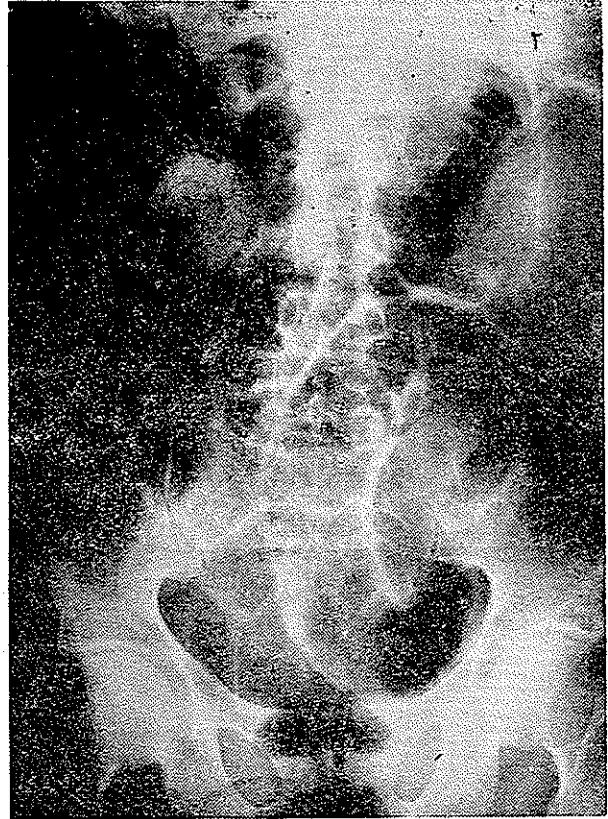
شرح حال بیماران :

مورد اول : ك - ف (مرد) ۴۵ ساله در تاریخ ۴۹/۱/۲۵

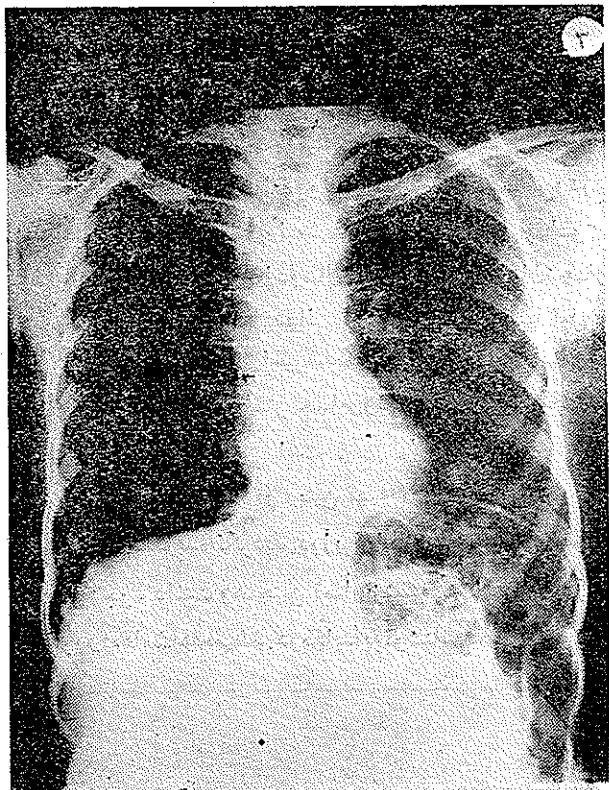
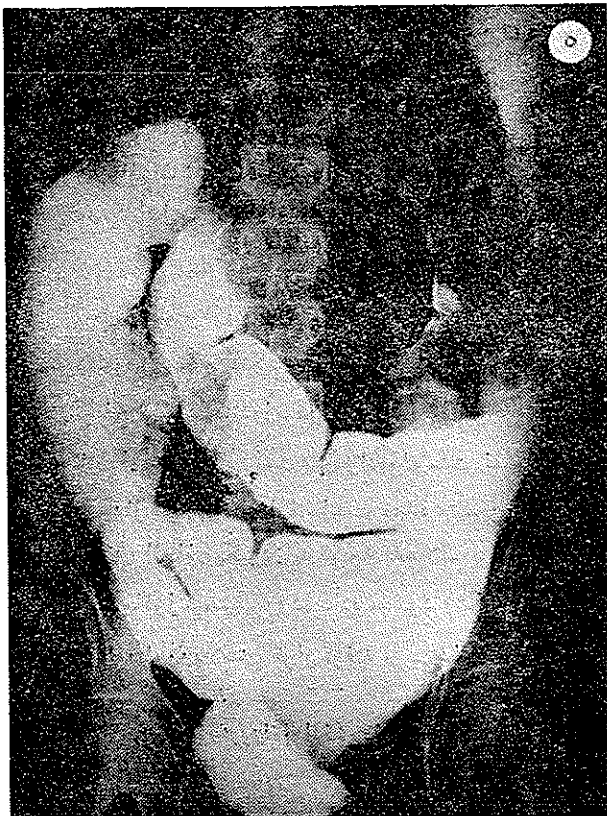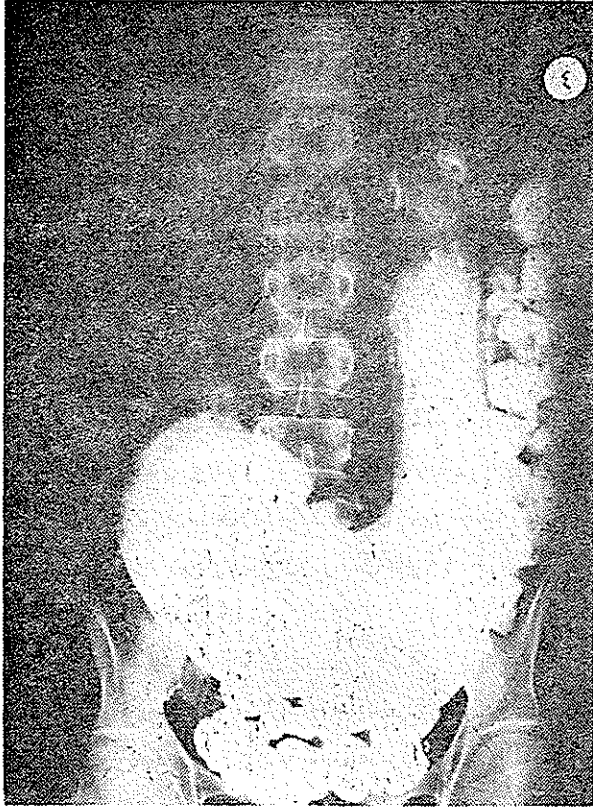
به مرکز پزشکی پهلوی مراجعه می کند و بستری می شود .
شکایت بیمار از بزرگی شکم و تنگی نفس بوده و در معاینه
سیرکولاسیون جانبی شکم جلب توجه مینماید . در
رادیوگرافی ساده شکم در زیردیاگرامها گاز آزاد دیده میشود
و در جدار روده ها منظره کیستهای رادیولوگنت نمایان میباشد .
در معاینه جهاز گوارش با ماده حاجب معده متسع بوده و تخلیه
آن به اشکال انجام میگردد. با توجه به علائم پرتوشناسی فوق
تشخیص پنوماتوز کیستیک روده داده میشود (شکل ۲ و ۱) بیمار
تحت عمل پیلوروپلاستی قرار گرفته و سی سانتی متر اول و

* از گروه آموزشی رادیولوژی دانشکده پزشکی دانشگاه تهران

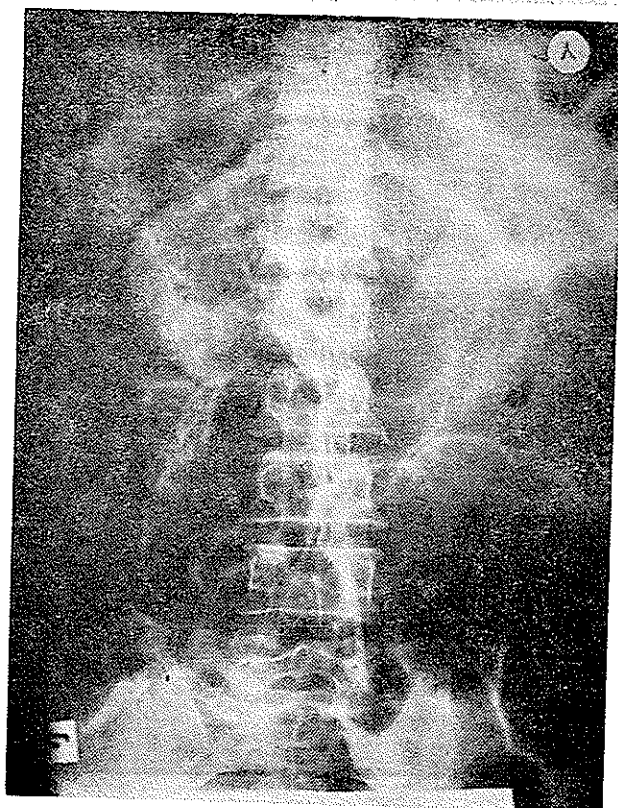
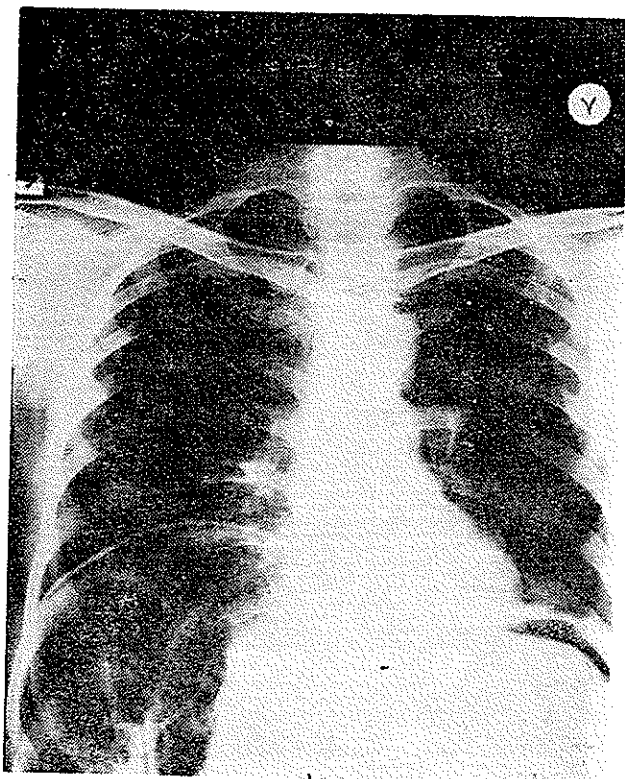
بودند و تصاویر کراکترستیک پنوماتوز روده در آنها مشاهده میگردید. در داخل کادر کولون نیز چند تصویر Filling defects رادیولوسنت دیده شد. از نظر رادیولوژیک تشخیص پنوماتوز کیستیک مطرح گردید (شکل ۳ و ۵ و ۴). در تاریخ



معهده متسع بوده و تخلیه آن با تأخیر انجام میگرفت و تا اولین قسمت کادر اثنی عشر تحت فشار بود و قسمتی از قوسهای روده باریک تغییر محل داده و در طرف چپ و بالای معده واقع شده

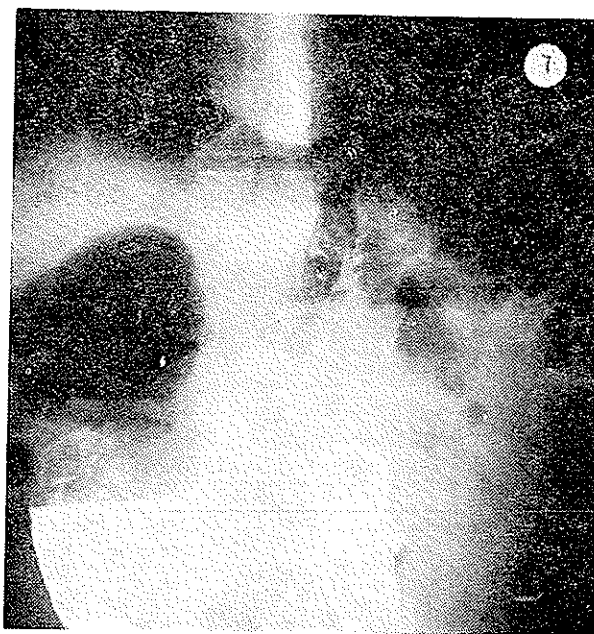


در معاینات پاراکلینیک اوره خون ۰/۵۳ گرم در لیتر، قند خون طبیعی، هموگلوبین ۱۲/۵ و هماتوکریت ۴۰، گلوبولین‌های سفید ۷۴۰۰ و ائوزینوفیل ۲٪، سگمانته ۶۴٪، مونوسیت ۴٪ و لنفوسیت ۳۰٪.



۵۰/۴/۸ بیمار تحت عمل جراحی قرار گرفت. ناحیه پیلورتنگ و توده‌ای کیستیک با اندازه گرد و در مجاور پیلور مشاهده گردید. معده متسع و محتوی مقدار یک لیتر مایع سبز رنگ بود. واگوتومی دو بیل و گاستروژژونوستومی انجام شد در ابتدای ایلئون روده باریک بطول تقریبی ۷۰ سانتیمتر کیستهای زیر سرورز نشان میداد و در دو ناحیه لکه‌های سیاه رنگی بر روی روده مشاهده می‌گردید که این قسمت از روده کوچک رزکسیون گردید.

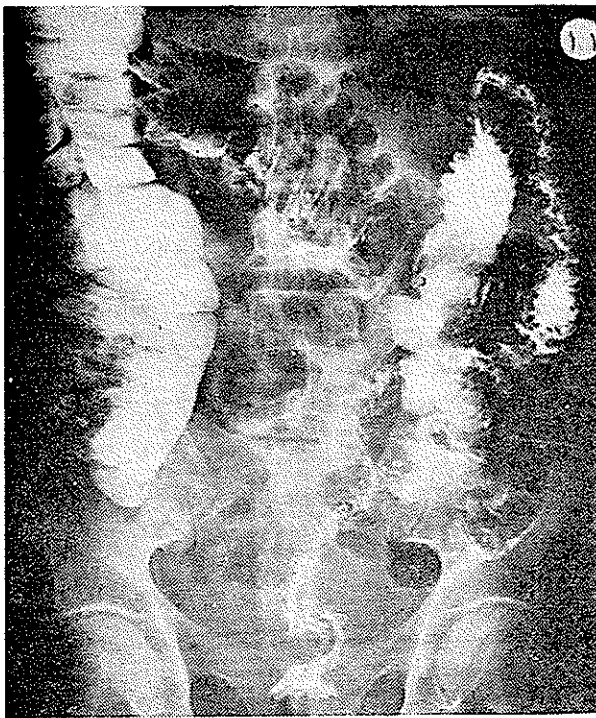
مورد سوم: ع-ج- (مرد) ۵۵ ساله که در تاریخ ۵۱/۷/۲۶ بعلت نفخ شکم و درد ناحیه اپیگاستر مراجعه می‌کند. در رادیوگرافی معده متسع و تخلیه آن با تأخیر انجام می‌گیرد و در زیر دیافراگم‌ها وجود گاز نمایان است و در جدار روده‌ها نیز تصاویری پیک بنوماتوز روده‌ای مشاهده می‌گردد. بیمار با تشخیص مزبور تحت عمل جراحی قرار گرفت. در معده عارضه‌ای مشاهده نگردید ولی در ناحیه مجاور بولب اثنی عشر و همچنین در ناحیه قوس‌های ژژونوم تصاویر کیستیک زیر سرورز دیده شد و قسمتی از روده رزکسیون گردید (شکل ۶).



مورد چهارم: د-س (مرد) ۵۰ ساله کشاورز در تاریخ ۵۱/۷/۲۷ بعلت درد شکم و نفخ در بخش داخلی مرکز پزشکی پهلوی بستری می‌شود. ناراحتی بیمار از چهار سال قبل شروع شده و در شش ماه اخیر شدت یافته است. بیمار لاغر شده و در معاینه شکم نفاخ و ناحیه اپیگاستر دردناک است.

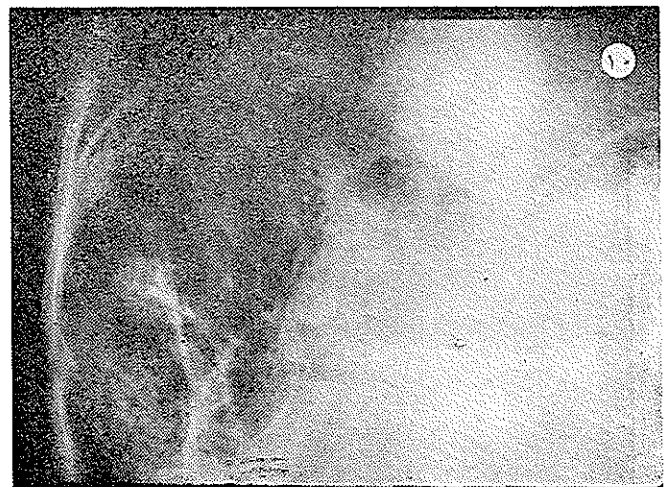
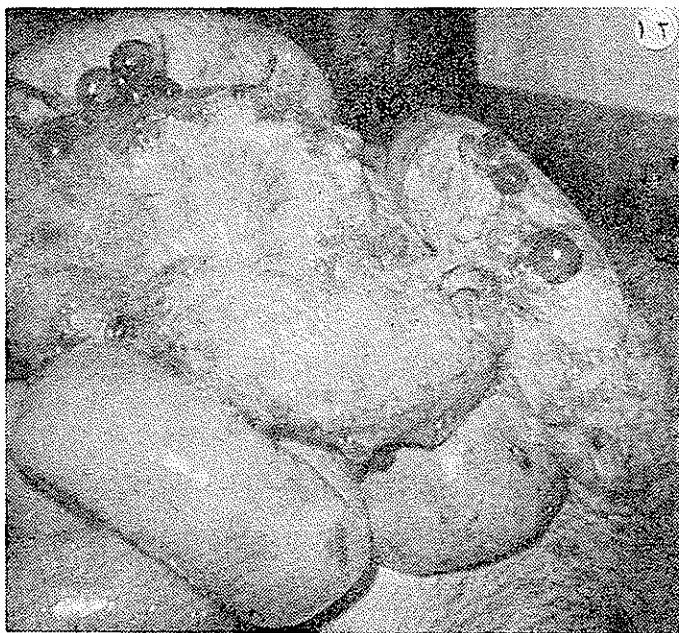
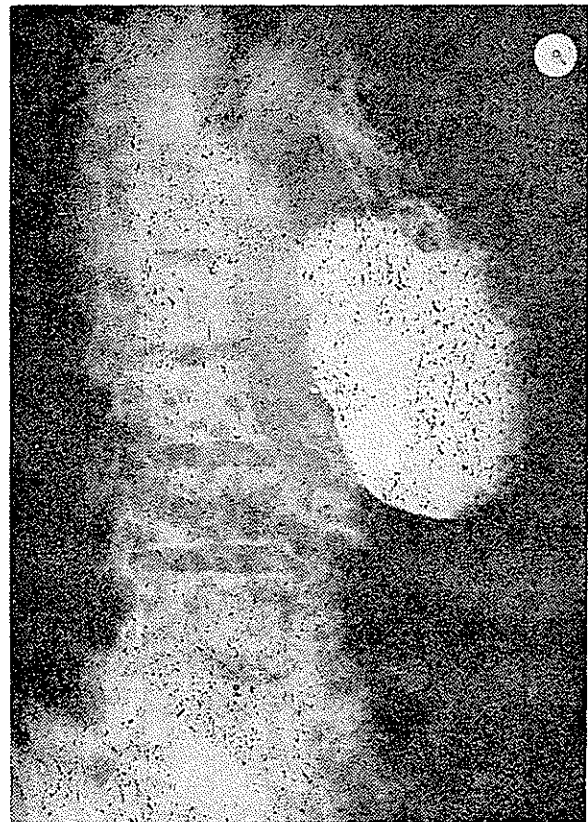در رادیوگرافی ساده که از ریتین و شکم بعمل آمده قلب و ریتین طبیعی بوده و در زیر دیافرانگم ها علائم پتوموبریتوان نمایان و در جدار روده ها منظره تی بیک پتوماتوز کیستیک مشاهده میشود . در رادیوگرافی کولون تصاویر Filling defects رادیولوسنت در داخل کولون عرضی مشاهده گردید و تشخیص پتوماتوز کیستیک مطرح شد .

در رادیوگرافی معده، فوندوس نامنظم و معده متسع بود و تخلیه آن با تأخیر انجام می گرفت (شکل های ۷ و ۸ و ۹ و ۱۰ و ۱۱)



بیمار در تاریخ ۵۱/۸/۲۱ با تابلوی ناگهانی کلاپس کاردیاک و آمفیژم زیرجلدی فوت نمود .

روز دوم بیمار اتوپسی شد شکم فوق العاده برآمده بود و پس از باز کردن شکم قوسهای روده باریک به بیرون ریخته شد و بر روی قوسهای روده کیستهای متعدد زیر سروز مشاهده گردید . (شکل ۱۲) .



در بررسی قوسهای روده باریک، نواحی متعدد بطور متناوب کیستهای گازی زیرسروز نشان داد و نواحی ابتلا یافته پر خون و محتقن بود. قطر کیستها از چند میلیمتر تا ۳ سانتیمتر میرسید. در ناحیه سکوم و کولون عرضی حبابهای گازی بزرگی دیده شد و در جدار بعضی از غدد لنفاوی نیز کیستهای هوایی وجود داشت. در ناحیه بولب اثنی عشر و کیسه صفرا کیستهای درشتی بقطر تقریبی ۴ سانتیمتر مشاهده گردید. در کپسول کلیه و مزانتر و در سروز معده و جدار عروق مدیاستن کیستهای هوایی فراوانی نمایان بود. در ناحیه سورنال یک کیست نسبتاً بزرگ همراه با خونریزی در غده مزبور مشاهده گردید. در فوندوس معده زخم وسیعی به ابعاد تقریبی ۶ سانتیمتر نمایان بود که در وسط آن یک Niche سوراخ شده باندازه سکه دوریالی وجود داشت که به دیافراگم چسبیده و در قسمت خلفی طرفی دیافراگم چپ باز شده بود و محتویات معده بداخل حفره جنبی چپ ریخته و ریه چپ کلاپس نشان میداد. مرگ بیمار به علت پاره شدن زخم در حفره جنبی چپ حدس زده شد زیرا مقدار زیادی ترشحات معده در حفره جنبی وجود داشت که همراه با آمفیژم شدید نواحی مدیاستن و زیر جلدی بود.

بحث :

بیماری در تمام سنین و در هر دو جنس دیده میشود و معمولاً بین سن ۳۰ تا ۵۰ سالگی شایعتر است. بین هفته دوم تا ماه چهاردهم در کودکانی که دچار سوء تغذیه و عفونت هستند دیده میشود. کیستها معمولاً زیرسروز بوده و به نسبت کمتر زیر مخاطی هستند. در پنوماتوز کودکان و در پنوماتوز کولون بالغین کیستها بیشتر زیر مخاطی میباشند. اندازه کیستها ممکن است میکروسکوپی و یا بقطر چند سانتیمتر باشد. قسمت ابتدائی روده کوچک شایعترین محل بیماری است و بعد از آن بیشتر در ناحیه ایلئوسکال و کولون دیده می شود. در انواع منتشر معده - ژژونوم - لیگمانهای گاسترو هپاتیک - دیافراگمها و مزانتر رودهها - غدد لنفاتیک و جدار عروق نیز مبتلا می شوند. بیماری در ۵۸٪ موارد همراه با سایر ضایعات دستگاه گوارش بخصوص استنوز بیلور و آنتریت ریونال و کلیت اولسروز و توبرکولوز روده و زخمهای معده است. در ۲۱۳ مورد مطالعه شده توسط «Koss» ۱۳ مورد در کولون و ۲۰۰ مورد بطور منتشر در معده و روده کوچک مشاهده شده است [۳۰۲].

در چهار مورد بیماری که ما مطالعه کرده ایم ضایعات منتشر بوده و همراه با اتساع و تأخیر در تخلیه معده بوده است. در یک مورد زخم وسیعی در ناحیه فوندوس معده مشاهده کردیم. در مورد اخیر پر فوراسیون زخم از راه دیافراگم بقفسه صدری باعث مرگ ناگهانی بیمار شد و در تمام موارد ابتلاء روده کوچک مسجل بوده و ناحیه مبتلا رزکسیون گردیده است. در موردیکه همراه با اولسر معده بوده پنوماتوز بطور منتشر در غدد لنفاوی دیافراگم در جدار عروق و کولون مشاهده گردیده است.

تجزیه گاز کیستها با مختصر اختلاف طبق مطالعات Evans و Mojahed بدینقرار است: ازت ۸۹/۹٪ گاز کربنیک ۷/۶۲٪ اکسیژن ۲/۴۲٪ و گازهای دیگر مثل هیدروژن و اکسید نیترو - ایزوبوتان و پروپان و متان - اتان - آرگون - نیز به مقدار کم دیده شده است [۲۰۱].

از نظر آناتومی پاتولوژی حبابهای کیستیک از عوامل اصلی صفات مشخصه بیماری است. دیواره کیستها نازک و به آسانی با مختصر فشار و یا خود بخود پاره می شوند و ایجاد پنوموپریتون را مینمایند.

از نظر میکروسکوپی محل پارگی و نفوذ گاز بخارج دیده نمیشود. در مخاط اغلب علامت عفونت مشهود نیست. کیستهای هوایی در ابتلاء روده کوچک معمولاً در زیر سروز بوده و به نسبت کمتر زیر مخاطی می باشند. طبقه عضلانی سالم است. کیستها ممکنست فاقد جدار مشخصه بوده و یا ممکنست جدار آنها از یک طبقه سلول آندوتلیال پوشیده شده باشد در اینصورت شباهت زیادی به حفره های لنفاتیک اتساع یافته را دارند. سلولهای جدار کیست اغلب علائم آماسی را نشان داده و در موارد مزمن سلولهای مولتی نوکلر و ژآنت نیز دیده میشود. وجود این سلولها ممکنست در نتیجه راکسیون گاز یا سایر مواد خارجی باشد و در بافت هم بند اطراف معمولاً عفونت مزمن و یا حاد گرانولوماتوز دیده میشود. ناحیه مبتلا محتقن و پر خون و از قسمتهای سالم کاملاً متمایز بوده و در موقع فشار ایجاد کریپتاسیون مینماید. در نوع زیر مخاطی که بیشتر در کولون مشاهده میشود جدار روده ضخیم بوده و مخاط آن نامنظم و چینهای مخاطی انهدام یافته اند. در برش قطعه مبتلا کیستهای متعدد بشکل لانه زنبوری دیده میشوند. لوکالیزاسیون سیگموئید در اکثر موارد همراه با طولی -

گاز از بین لایه‌های مزانتر وروده عبور کرده بطرف پائین و عقب و بالا و بطرف زیر دیاфраگم متوجه میشود و سایه‌ای شبیه به هوای آزاد زیر دیاфраگم را ایجاد مینماید در صورتیکه در وضعیت لاترال دکوبیتوس مشاهده میشود که هوا تر و پرتوئال بوده و آزاد نیست. نفوذ گاز از جدار عروق بزرگ بداخل مدیاستن و ایجاد علائم مدیاستینیت نیز مشاهده شده است.

در امتحان روده‌ها با ماده حاجب نقاط رادیولوسنت بین سولفات دوباریم و جدار روده‌ها دیده میشود. کیست‌ها ممکنست در روده‌ها پیشرفت کرده و ایجاد انسداد نمایند. وقتی که روده متسع است اندازه کیست‌ها نیز تغییر میکند و قاعده آنها پهن میشود.

علائم رادیولوژیک در نوع رکتوسیگموئید علائمی را که رکتوسیگی مشخص کرده است تأیید مینماید. مخاط برجسته و نامنظم است و در نوع کلیت سگمانتر بخصوص در ناحیه سکوم منظره رادیولوژیک شبیه به مغز نان سفید ویالانه زنبور بوده و جدار کولون که آغشته به سولفات دوباریم است بواسطه برجستگی‌های ناشی از کیست‌ها دنداندار بنظر میرسد و ارتفاع و اندازه دندانها متساوی نبوده و فواصل بین آنها یکنواخت نیست و بواسطه قرار گرفتن چند تصویر کیست روی یکدیگر ممکنست منظره پلی‌سیکلیک مشاهده شود. در مرحله ازمان و فروکش بیماری تنها یک یادو کیست بیشتر دیده نمیشود و تصاویر رادیولوژیکی که شرح داده شد همیشه محدود میباشد چنانکه Busson گفته است روی کلیشه رادیوگرافی بجزرات میتوان حد ضایعه را از ناحیه سالم معین و مشخص ساخت [۱]. ضایعات همیشه سگمانتر نبوده و گاهی ممکنست ژنرالیزه باشد. علائم رادیوگرافی ممکنست با آنچه که در کلیت اولسروز-پولیپوز - کارسینوما دیده میشوند اشتباه گردد. دقت کافی به Filling defect ها که رادیولوسنت هستند سبب تشخیص بیماری میگردد. در تشخیص افتراقی بیماری گاستریت آمفیوماتو را باید در نظر داشت که بعلت عفونت ایجاد میشود و تشخیص آن مشکل است.

علت بیماری:

علت پنوماتوز کیستیک بخوبی شناخته نشده است و تا کنون علل زیر را ذکر نموده‌اند:
۱- علت نئوپلازیک که توسط Bang پیشنهاد شده که امروز مورد قبول نیست. [۲ و ۱]

شدن کولون دیده شده است. سیر بیماری بطرف بهبودی باعث میشود که کیست‌ها بصورت ستاره‌عائسی فیروزه درآیند و در قطعه بیوپسی شده درجه ضایعات بسیر مرض بستگی دارد. کیست‌های گازی داخل مخاطی هرگز گزارش نشده است.

قسمت عضلانی جدار روده توسط حباب‌های کیستیک به اطراف رانده شده ولی همانطوریکه Domini شرح داده است در داخل طبقه عضلانی و مخاطی کیست مشاهده نشده است. برخلاف پنوماتوز روده کوچک که علائم رادیوگرافی در تشخیص بیماری اهمیت فوق‌العاده دارد در پنوماتوز ناحیه رکتوسیگموئید تشخیص با بیوپسی داده میشود [۱ و ۲ و ۵].

علائم بیماری:

مدتها بیماری علائم واضحی ندارد. پنوماتوز اولیه علائمی شبیه به روده ایریتابل با اسهال و بیوست متناوب و اتساع و نفخ شکم و خونریزی از رکتوم و انسداد نسبی بعلت وجود حبابهای گازی در داخل روده و یا ولولوس نشان میدهد. بعلت چسبندگی کیستهای زیرسروز و فشار آنها سندریم استنوز پیلوریک و اتساع شکم بعلت پنوموپریتوان در اثر پارگی کیستها و در لمس روده‌ها کرپتاسیون احساس میگردد.

تشخیص بیماری بیشتر در مواقع رادیوگرافی و یا جراحی داده میشود. مواردی از بیماری همراه با اسکلو درمی شرح داده شده است و بهمین علت بیماری را جزء عوارض اسکلو درمی دانسته‌اند [۵ و ۷].

پنوماتوز کیستیک روده‌ها در کودکان مبتلا به اسهال شدید دیده میشود و آثار نتیجه فرماتاسیون باکتریال و ایجاد گاز در جدار روده‌ها بعلت فقر غذایی و کمبود پتاسیم میدانند. اخیراً ارتباط واضحی بین پنوماتوز روده و فرم شدید آنتر و کلیت در بچه‌ها بوسیله مطالعات تجربی Stone و همکارانش به ثبوت رسیده است و برخلاف پنوماتوز بزرگسالان بیماری وخیم بوده و درجه مرگومیر ۹/۴۲٪ است [۵].

علائم رادیولوژیک:

یافته‌های رادیولوژی از بزرگترین علائم مشخصه بیماری است. وجود نقاط رادیولوسنت در جدار روده‌ها و همچنین پنوموپریتوان بدون علائم کلینیکی حاد که بنام علامت Chilaiditi نامیده میشود هم‌چنین انترپوزیسیون قوسهای روده باریک بین کبد و دیاфраگم از علائم پنوماتوز روده‌هاست. گاهی

Ketying وعده دیگر عقیده دارند که هوا از جدار عروقی عبور مینماید و به روده‌ها میرسد. این دانشمندان در مدیاستن سگ، هوا تزریق کرده و پس از بیست و چهار ساعت حیوان مبتلا به پنوماتوز روده شده است. همچنین در جریان بیماری‌های مزمن ریه که بیمار دچار سرفه‌های شدید می‌باشد، بعلت عبور هوا از جدار عروقی و بسبب بالا رفتن فشار داخل قفسه‌صدری، در روده‌ها پنوماتوز دیده شده است. [۱ و ۲ و ۳ و ۵]

پیش‌آگهی و سیر بیماری:

پیش‌آگهی بیماری بستگی به علل ایجادکننده آن دارد. کیست‌ها ممکن است خودبخود از بین بروند و یا بدون ایجاد علائم برای مدتی طولانی باقی بمانند. معمولاً درمانی برای بیماری وجود ندارد ولی اگر ایجاد عوارضی نظیر انسداد و خونریزی بنماید باید بیمار را جراحی کرد و سگمانهای گرفتار روده‌ها را رزکسیون نمود. پنوماتوز کیستیک کولون خوش‌خیم‌تر از پنوماتوز کیستیک روده‌های باریک است. ممکنست سیر بیماری پس از درمان منجر به از میان رفتن کامل عارضه گردد و نیز ممکنست با دوره‌های خاموشی و حمله همراه باشد که در مرحله خاموشی ضایعه رو به بهبودی میرود و در مواقع حمله‌های جدید کیستهای جدیدی بوجود می‌آیند.

خلاصه

چهارمورد از پنوماتوز کیستیک روده شرح داده شد که تشخیص اولیه آنها با رادیوگرافی بوده که سه مورد تحت عمل جراحی قرار گرفته‌اند و بیماران با بهبودی کامل بیمارستان راترک کرده‌اند. در يك مورد بعلت پرفوراسیون اولسر ناحیه فوندوس معده در داخل قفسه صدری، مرگ ناگهانی مشاهده شده است. چون بدون پیدایش عوارض، علائم بالینی ناچیز است لذا توجه به علائم رادیولوژیک و بفکر بیماری بودن کمک به تشخیص خواهد نمود.

۲- تئوری فیزیک و شیمی- عده‌ای منجمله Hiller و Masson طرفدار این عقیده بوده و علت بیماری را تصاعد گازهای خونی میدانند. [۱].

۳- تئوری باکتریال طرفداران زیادی ندارد زیرا در مواردی که کیسه‌ها پاره شده‌اند پریتونیت مشاهده نشده است. [۱ و ۴]

۴- تئوری تغذیه‌ای که آنرا مربوط به کمبود ویتامین B₁ میدانند و بیماری در خوک‌ها تبک که تحت رژیم خاص برنج پوست‌کنده قرار گرفته بودند دیده شده است. این پدیده نشان میدهد که ممکنست علت پنوماتوز در انسان نیز مثل حیوانات بستگی به فاکتور کزانسیل داشته باشد. در بچه‌هایی که دچار آنتروکولیت باکتریال هستند تغییرات اولیه در موکوز روده‌ها ایجاد میشود که قابلیت نفوذ مخاط روده‌ها را زیاد میکنند و در نتیجه گاز بزیر مخاط و لنفاتیک‌ها نفوذ مینماید. این عقیده بوسیله Paris بیان شده است. ممکنست گاز به سیستم لنفاتیک ناحیه زیر مخاط وزیر سرور و غدذ لنفاوی مزاتر و بیه سیستم لنفای شلیسی (Cisterna Chyli) و کانال تراسیک نفوذ نماید. بلو کاژ لنفاتیکها بوسیله عفونت را ممکنست علت عدم جذب گاز در بالغین دانست [۱ و ۲ و ۵].

اخیراً ارتباط واضحی بین پنوماتوز روده و فرم شدید آنتروکلیت در بچه‌ها توسط Stone و همکارانش گزارش گردیده است. [۵]

۵- تئوری مادرزادی وارثی باین علت بیان شده که بیماری در نزد چند بچه شیرخوار مشاهده شده و بعلاوه ناخنجاری (مالفور ماسیون) عروق لنفاوی نیز ذکر شده است.

۶- تئوری مکانیکی: عده‌ای تئوری مکانیکی ایجاد پنوماتوز را در اولسر و ضیق پیلور اینگونه تفسیر مینمایند که هوای داخل معده از مجاری لنفاوی که در ناحیه اولسر باز شده‌اند عبور کرده و وارد جدار روده شده است. اتساع روده و پارگی در مخاط نیز یکی دیگر از علل ایجاد پنوماتوز ذکر شده است.

REFERENCES

- 1_ Beau, P. Orcei, L. Luboinski, J. *Arch Mal. Appar. Dig.*, 59: 539-564, 1970.
- 2_ Bockas, L. Henry. *Gastro-enterology*. 2: 212-223, 1966.
- 3_ Compels, B M. *Brit. J. Radiol.*, 42: 70-73, 1969.
- 4_ Ramirez, Pedro, Coello Topete, G.G. *Amer. J. Dis. Child.*, 120: 3-9, 1970 .
- 5_ Stone, H.H. Webb, W, and Kovalchik, T.M. *Atlanta Georgia, Surgery. Obstet* , 130: 806 - 812, 1979.
- 6_ Thned, S. Rosser R.G. Pneumatosis cystoid intestinalis. *Excepta. Medica. Radiology*. 63 : 784-786, 1970.
- 7_White, D. William. Treece, R. Kerrisson. *J.A M A.*, 11, 212, 1970.